

Resultatrapport

Prosjekt 179020 – Regulatory processes of melanisation in the Atlantic salmon

I. Bakgrunn og beskrivelse av målsetningene

Flekker av pigmenter i filet hos laks anses som et stort og økende problem i oppdrettsnæringen. Det er estimert at ca. 10% av produsert laks i Norge lider av dette problemet, noe som medfører et meget stort produksjonstap i form av merarbeide i forbindelse med trimming av fileter med pigmentanomalier samt kassasjon av ødelagt muskulatur. Årsaken til disse forandringene har vært ukjente, likeledes har pigmentflekkenes oppbygning og struktur vært ukjent.

Før dette prosjektets start, hadde vår gruppe fastslått at leukocyttopulasjoner hos laks er i stand til å danne pigmentet melanin. Melanin er et stort og sammensatt molekyl som dannes gjennom en rekke enzymatiske reaksjoner. Enzymene i tyrosinase-genfamilien, tyrosin, Tyrp1/Dct og Tyrp2 er avgjørende i denne prosessen. Disse enzymene uttrykkes bare i pigmentdannende celler med noen få unntak når det gjelder tyrosinase. Tyrp1/Dct og Tyrp2 regnes som fullstendig spesifikke for melanocytter eller melanin-dannende celler. At leukocytter var i stand til slik produksjon kom som en overraskelse på fagmiljøet da vi publiserte dette funnet. Videre klonet og sekvenserte vi de tre genene i tyrosinase-genfamilien og viste at de ble uttrykt i flere viscerale vev som inneholder mange såkalte melanomakrofager. Av avgjørende betydning ble det også at vi påviste melanindannelse i en leukocytcellerlinje fra laks, den såkalte SHK-1 cellerlinjen. Slutteligen påviste vi at melanin var til stede i pigmentflekken hos laks. Forholdene lå nå til rette for at vi kunne gå videre, og nå kommer vi over på det nåværende prosjektet.

Hovedmålet med nåværende prosjekt ble å definere faktorer som provoserer frem akkumuleringen av melanin i pigmentflekker hos laks gjennom å undersøke patogenesen i tilstanden. For å nå frem til dette målet, ønsket vi å gå to veier som altså ble definert som undermål i prosjektet: 1) Vi ønsket å benytte cellekulturer med SHK-1 celler og undersøke faktorer som påvirket melanindannelsen i dem, og 2) vi ønsket å karakterisere normal og unormal pigmentproduksjon og pigmentakkumulering i muskulatur og indre organer og forhåpentlig relatere disse til immunfunksjoner. Metodene vi ønsket å benytte baserte seg både på genteknologiske og morfologiske tilnærminger til problemstillingen.

II: Resultater i sammenheng med målsetningene

a. Cellekulturarbeid.

Vi la ned mye arbeide i å lage gode kvantitative prober og primere for genene i tyrosinase-genfamilien (TaqMAN prober) og en rekke immungen. Vi startet med å stimulere SHK-1 celler med lipopolysaccharid (LPS) fra ulike fiskepatogene bakterier samt E.coli. Stadige forsøk ga ingen positive resultater av ekspresjonen av tyrosinase-familiegen fra disse forsøkene til tross for at vi så en regulering av en rekke immungen. Dette var meget overraskende, for vi hadde trodd at produksjonen av melanin var en komponent i laksens uspesifikke immunsvær. Videre ble SHK-1 cellene infisert med ILA-virus og IPN-virus, men med samme resultat: Ingen regulering av melaninsyntetiseringsgenene, men store utslag i de tradisjonelle immungenene (interferoner, MHC klasse I og II og tumornekrosefaktor). Disse

forsøkene avlivet på god vei vår teori om at melaninproduksjonen i leukocytter hos laks er en aktiv bestanddel av fiskens immunforsvar.

Helt tilfeldig ble vi imidlertid klar over et forhold vi ikke hadde hatt noen forventninger om. Over tid i cellekultur øket ekspresjonen av tyrosinase-genfamilietranskripter. Dette gjaldt så vel de virus- og bakterieeksponerte cellene som kontrollene. Etter en uke i kultur ble ekspresjonen oppregulert innpå 1000-genger øket, dette i motsetning til alle andre gen vi analyserte for, som holdt seg temmelig uendret over tid. Vi kunne først ikke forklare fenomenet. Vi lurte på om UV-lys i laboratoriet kunne være en årsak, og vi benyttet nye cellekulturmedier, men uten at dette ga oss noen pekepinn på oppreguleringen. En rekke forhold ble tatt i betraktning, og til slutt fant vi da også løsningen: Melaninproduksjonen i SHK-1 cellene er temperaturregulert! I har satt opp en rekke eksperimenter for å underbygge dette, og resultatene er entydige. Cellekultur som dyrkes ved 10°C i en uke har ingen oppregulering i sin ekspresjon av gen av tyrosinase-genfamilien. Ved 15°C er det en oppregulering over tid, og ved 20°C er det en kraftig og eksponensiell oppregulering av transkripsjonen av disse genene.

Disse resultatene er fullstendig uventede. Det har aldri tidligere blitt vist at melaninproduksjon er temperaturavhengig. Resultatene ble fremlagt på et møte for The European Society of Pigment Cell Research og vakte meget oppsikt. Etter dette har vi igjen forsøkt nye virusinfeksjoner av cellene samt ulike andre stimuleringer, også med hormonanaloger (melanocyt-stimulørende hormon), men resultatet har alltid vært det samme: Ingen effekt på gen av tyrosinase-genfamilien. De siste av disse forsøkene ble slutført i februar i år. Mot alle formodninger sitter vi bare igjen med en eneste komponent som gir signifikant utslag, og et utslag til de grader: Temperaturinduksjon av melanogenensen! Grunnet disse resultatene klonet og sekvenserte et gen i "heat shock protein"-familien og undersøkte om dette ble oppregulert på samme måte som de melaninproduksjonsrelaterte genene, men det var ikke tilfelle. SHK-1 celler ble også sendt til samarbeidspartner i Japan (professor Hideki Ito) for å undersøke om det var melanin i dem, og det ble bekreftet.

b. Arbeid med pigmenterte flekker fra laks

Gjennom prosjektsamarbeidspartnere Marine Harvest og Nofima v. forsker Turid Mørkøre har vi samlet inn et stort materiale pigmenterte flekker fra laks fra ulike lokaliteter. Disse fiskene har gått i ulik temperatur, men forandringene fremstår på samme måte. Fra dette materialet er det blitt hentet ut prøver for genekspresjonsanalyser (RNA) samt til histologi. Resultatene fra dette arbeidet ble fremlagt på Habrukskonferansen i Trondheim i 2010 og kan sammenfattes slik: Hovedfunnet er at vi påviser pigmentproduksjon i pigmentflekkene i filet (transkripsjon av gen i tyrosinase-genfamilien). Videre karakteriserer vi flekkene som kroniske granulomer. En rekke cellemarkører (MHC klasse II, CD3 for påvisning av T-celler, aktin og iNOS) er brukt for å karakterisere betennelsen. I tillegg finner vi store mengder melanomakrofager i flekkene. I patologisk sammenheng er dette et unikt funn. Det har aldri tidligere blitt vist at betennelse kan forekomme med pigmentproduksjon i celler utenom huden. Vi vil søke å publisere disse funnene i tidsskrift med betydelig impactfaktor, for vi kan her tilføre en nytt og hittil ukjent uttrykk av betennelse i klassifiseringen av forskjellige betennelsesformer. Dette burde ha stor generell interesse og gir et nytt perspektiv til evolusjonen av betennelsesresponser i fylogenetisk sammenheng.

Kontrollprøver fra samme fisk (upigmentert filet) ga ingen funn av melanomakrofager eller ekspresjon av gen innen tyrosinase-genfamilien. Undersøkelser etter patogener, både ved histologi og PCR, ga ingen funn i de pigmenterte flekkene. Derimot er et gjennomgående funn store oljedråper som vi har grunn til å tro kan være vaksineoljekomponenter.

c. Sammenfatning av resultatene fra cellekulturarbeid og arbeid på pigmenterte flekker hos laks

Vi har vist i cellekulturarbeid at pigmentproduksjonen i SHK-1 celler, som er klassifisert som leukocyt-liknende celler, lar seg indusere over tid med økende temperatur. Derimot finner i ingen effekt av bakteriekomponenter og virusinfeksjon. I de pigmenterte flekkene hos laksen finner vi heller ingen forekomst av patogener, og slik korresponderer disse funnene med cellekulturarbeidet. Derimot finnes oljedråper i forandringene, noe vi kan se i sammenheng med vaksinerings med oljebaserte vaksiner. Det er sagt fra industrien at pigmenterte flekker også har vært observert i uvaksinert fisk. Dessverre har det ikke lyktes oss å få tak i slikt representativt materiale, noe som ville ha vært meget interessant. Vi har vist at pigmentet kan dannes på stedet i forandringene (ekspressjon av gen spesifikke for melanogensen), noe som er et unikt funn. Hos pattedyr ville et slikt funn bety at melanin var dannet et annet sted og transportert til betennelsesstedet. Hos laks ser imidlertid melaninproduksjonen ut til å foregå *in situ*.

Har vi med dette svart på hovedmålsetningen i prosjektet, nemlig å definere faktorer som provoserer frem akkumuleringen av melanin i pigmentflekker hos laks gjennom å undersøke patogenesen i tilstanden ved hjelp av cellekulturarbeid og studier av de faktiske manifestasjonene i fisken? Desserre er det ikke helt samsvar mellom funnene i cellekultur og i levende fisk på et viktig punkt: Nemlig at pigmentflekkene hos fisk er observert i like stort omfang i hele landet uansett temperaturforhold. I har imidlertid kommet et godt stykke videre på veien: *Vi vet nå at pigmentproduksjon i cellekultur er temperaturregulert, og vi vet at pigmentet dannes i melaninflekkene av samme type celler som vi har i cellekulturene.* Dette er hovedfunnet av våre undersøkelser.

III. Miljøer som har vært mest sentrale i prosjektet

Prosjektet har i det vesentligste vært utført ved Seksjon for anatomi og patologi, Institutt for basalfag og akvamedisin, Norges veterinærhøgskole, Oslo. Det har vært samarbeidet med Dr. Robert Kelsh, University of Bath, England. Dette samarbeidet har vært fokusert på å etablere *in situ* hybridisering av gen i tyrosinase-genfamilien i laksevev. Materiale har blitt sendt til England, der teknikken er etablert på sebrafisk. Disse forsøkene ble imidlertid ikke vellykkede. Vi finner ingen forklaring på hvorfor det tilsynelatende er uproblematisk å gjennomføre teknikken på sebrafisk mens det så langt har vært umulig å reproducere den på laks. Vi vil etter offisiell prosjektslutt likevel gjøre et nytt forsøk med andre prøver og håper at vi skal klare å gjennomføre vellykkede eksperimenter.

Vi har videre samarbeidet med professor Rosa Ciceros gruppe ved Universitetet i Bari, Italia. Vi hadde besøk av en av hennes stipendiater i ca. ett år i løpet av prosjektet, dette finansiert av Universitetet i Bari. Denne stipendiaten brukte SHK-1 celler i sine studier av intracellulær lokalisasjon av tyrosinaseproteiner ved hjelp av radioaktiv merking og ultracentrifugering av cellefraksjoner. Dette arbeidet inngikk ikke direkte i vårt prosjekt her, men det var nyttig for oss i den forstand at det bidro til å karakterisere SHK-1 cellenes natur. Etter italiensk sedvane forventes disse resultatene først publisert i monografis form i forbindelse med doktorgrad, siden som artikkel. Jeg forventer å bli tatt med i denne artikkelen, og da vil vårt prosjekt bli kreditert.

Vi har i fellesskap med italienerne sendt cellelinjer til professor Hideki Ito i Japan for påvisning av endeproduktet melanin. Disse resultatene vil bli publisert i forbindelse med de italienske arbeidene.

I samarbeid med forsker Turid Mørkøre, Nofima, har vi samlet inn materiale. Prosjektets industrielle partner, Marine Harvest, har vært fullstendig avgjørende for å få tak i materiale fra affisert fisk. Her har Olav Breck og Øyvind Oaland vært meget gode prosjektpartnere, og vi har i flere omganger hentet materiale fra Marine Harvests prosesseringsanlegg og oppdrettsanlegg i Rogaland og i Møre og Romsdal.

IV. Vurdering av prosjektgjennomføring og ressursbruk

a. Nytteverdi av resultatene

Vi har vist at genene som styrer melanogenesen hos laksemakrofager er temperaturregulert. Dette er en helt ny observasjon som kan få stor betydning, ikke minst i forbindelse med klimaendringer og økende vanntemperatur. Dersom denne observasjonen lar seg overføre fra *in vivo* til *in vitro* forsøk, kan vi forvente større problemer med melaninmisfarginger i laksen dersom vanntemperaturen går opp.

I materiale fra slaktet fisk har vi vist at melanin dannes i selve forandringene som følge av en kronisk betennelsestilstand og ikke som følge av opptak og re-lokalisering av fargestoff fra annet sted. Vi har videre ikke klart å påvise noen form for infeksjons agens i forbindelse med melaninflekkene, men derimot er et gjennomgående funn forekomst av fettdråper som vi antar er vaksineadjuvansdråper. De forandringene vi har studert har form av kroniske fremmedlegemereaksjoner. Vi har blitt fortalt at melaninflekker også er observert i uvaksinert fisk. Vi har imidlertid ikke fått tak i slikt materiale. Så lenge dette ikke er tilfelle, ser vi det som naturlig at de forandringene vi har observert må ses i sammenheng med bruk av oljebaserte vaksiner. Vi vet at oljeadjuvanser i liten grad metaboliseres hos dyr, videre vet vi at de over tid lokaliseres i forbindelse med fettrikt vev. Muskulaturen i laks er fettrik, og det er grunn til å anta at hydrokarbonene i vaksineadjuvansen over tid kan lokalisere seg i fettvev og medføre slike reaksjoner vi observerer i forbindelse med melaninflekkene. Disse funnene og antagelsene peker videre mot to meget essensielle forskningsfelt: For det første er det viktig å foreta studier av distribusjon og deponering av vaksineoljeadjuvanser i laks. Det er ubegripelig at slik informasjon ikke finnes tilgjengelig når det gjelder bruk av farmaka på vårt viktigste produksjonsdyr. For det andre gir disse funnene samt alle de funn som har pekt på de negative sidene ved bruk av oljeadjuvansbaserte vaksiner grunn til å sette inn en langt større forskningsinnsats mot utvikling av orale vaksiner.

Vi har med andre ord ikke funnet belegg for at infeksjøs agens eller bestanddeler av infeksjøs agens trigger melanogenesen. Imidlertid ser det ut til at temperatur og fremmedlegemereaksjoner (fremmedlegemegranulomer) er viktige. Vi kan imidlertid ikke utelukke at infeksjøs agens aldri spiller noen rolle, men i våre studier har vi ikke funnet noen sammenheng så langt.

b. Forskningsfeltet

Før prosjektets begynnelse var vår forståelse for melaninsystemet i fisk særdeles mangelfullt. Dette er egentlig litt merkelig all den tid melaninforandringer i fillet er til de grader tapsbringende i norsk oppdrettsnæring. Nå vet vi noe mer om de mekanismene og forholdene som ligger til grunn. Disse funnene er viktige i det videre arbeidet for å identifisere årsakene bak problemet melanisering i laksefilet. Vi har videre laget en rekke spesifikke prober og primere til å identifisere uttrykk av gen relevante i melanogenesen. Når disse blir publisert, vil det bli lettere for andre fagmiljø også å arbeide, kanskje med for oss helt nye innfallsvinkler, opp mot problemet melanisering hos laks.

c. Kompetanseutvikling

Før vi ved Norges veterinærhøgskole begynte å interessere oss for problemet rundt melanisering hos laks, var det ingen andre som arbeidet med dette i Norge. Dette har også vår publisering vist, og så langt vi kjenner til, er det ikke publisert noe tilsvarende studier fra miljø i Norge eller i verden for øvrig. Vår gruppe er liten, og når dette prosjektet går ut, vil vi ikke lenger ha ekstern finansiering for melaninforskning. En stipendiat, finansiert av Norges veterinærhøgskole (Hilde Larsen) vil forhåpentlig ferdigstille sin doktorgrad i løpet av to år innen temaet.

d. Nytteverdi for næringslivet og samfunnet for øvrig

Melaninflekker i muskulaturen hos laks er en åpenbar problemstilling for næringen som i seg selv koster den flerfoldige millioner kroner i året. Forskning for å komme til bunns i dette problemet, avdekke årsaksforholdene og derved få mulighet til å gjøre noe med problemet er av selvforklarende betydning. Vi har i dette prosjektet ikke kommet til bunns i problemstillingen, og det ble heller ikke lovet. Vi har imidlertid identifisert noen faktorer som ser ut til å være av betydning og noen som ikke ser ut til å ha noen effekt. For oss var temperaturlinduksjonen av melanogenesen svært overraskende. Likeledes var det svært overraskende at vi ikke klarer å fremprovosere melanogenesen i cellekultur under påvirkning av bakteriekomponenter og ved virusinfeksjon.

Samfunnet er tjent med at det forskes rundt problemer i vårt husdyrhold. Melaninflekker er ikke bare et estetisk problem, men vi har også vist at slike flekker er manifestasjoner av fokale betennelsesprosesser. Hos mennesker og pattedyr vil slike prosesser oppleves som meget smertefulle. Om det er slik hos fisk, vet vi ikke. Uansett synes det etisk riktig å søke å unngå slike forandringer. Forskning rundt produksjonsdyrs lidelser er en etisk forpliktelse i vårt samfunn.

V. Hvordan resultatene forventes fulgt opp, formidlet og utnyttet

Resultatene vil nå bli søkt publisert i gode internasjonale tidsskrifter i tillegg til de muntlige presentasjonene som alt er gitt i flere fora. Vi må likevel erkjenne at vi må forske videre for å komme til bunns i problemstillingen. Flere fagmiljøer bør trekkes inn i dette arbeidet, ikke minst epidemiologisk kompetanse med kartlegging og registrering av en rekke faktorer i forbindelse med pigmenteringsproblemet. Spesielt bør man registrere lokalitet, temperaturforhold i anleggene over tid og type vaksiner som er benyttet. Disse faktorene ser ut til å ha størst betydning i følge våre resultater. Selvfølgelig bør andre parametre også inn, slik som føring, ernæringsstatus og anamnesticke opplysninger i forhold til infeksjøs lidelser. Setter man slike innsamlingsdata (eller screening, om man vil holde seg til engelsk) i sammenheng med patologiske undersøkelser fra innsamlet materiale vil man ha store muligheter for å kunne komme til bunns i problemet. Kombinert med cellekulturstudier kan man til syvende og sist få kartlagt enda flere enkeltfaktorer av betydning for problemet.

VI. En beskrivelse av hvilke resultater som forventes ferdigstilt etter prosjektslutt

Vi arbeider nå med to artikler, a) en som omhandler regulering av melanogenesen i SHK-1 celler og b) en som omhandler karakterisering av melaninflekkene i filet hos laks.

I cellekulturartikkelen vil vi beskrive valideringen av en rekke ulike prober og primere for å måle mengde mRNA for enzym relatert til melanogenesen hos laks. Vi vil så presentere eksperimentene med effekter av temperatur, bakteriekomponenter og virusinfeksjon relatert til induksjon av melanogenesen samt en rekke immungen. Vi vil vise at ekspresjonen av melaninen er uavhengig alle de kjente immungenene. Disse reguleres under påvirkning av antigen men ikke av temperatur. Derimot påvirkes melaningenene kun av temperatur men ikke av antigen. Funnene er nye og for å si det som det er revolusjonerende, for temperaturregulering av melaninen har aldri vært vist før. Dersom referee og tidsskrift viser samme entusiasme som oss for disse funnene, kan vi håpe å få dem publisert i tidsskrift av meget god kvalitet.

I melaninflekkartikkelen vil vi fokusere på betennelsesprosessene som inneholder celler som er i stand til å danne pigment og som også gjør det. Dette er også et oppsiktsvekkende funn som tidligere aldri har blitt vist.

Artiklene forventes publisert i løpet av høsten 2010, og Norges forskningsråd vil bli gjort oppmerksom på publiseringen og også takket for finansieringen.

VII. Epilog

Til slutt vil jeg bemerke at dette har vært en lang og kronglete vei å gå. I prosjektsøknaden skrev jeg at prosjektet ikke egnet seg for en stipendiat grunnet forventet vanskelighetsgrad, og at det måtte en forsker til. Det er jeg i ettertid glad for at jeg gjorde. Særlig har det vært frustrerende med utallige stimuleringer av SHK-1 celler som ikke har gitt noe som helst resultat for melanogenesen. Derimot var det en utrolig hyggelig og kjærkommen overraskelse at temperatur hadde en til de grader effekt på ekspresjonen. Denne oppdagelsen er jeg overbevist om skal få stor betydning i årene som kommer.

Publiseringsplan

Som skrevet i opprinnelig søknad, vil resultatene fra dette prosjektet bli forsøkt publisert i tidsskrift med høyest mulig impactfaktor, men også i tillegg gjort tilgjengelig for mer dyrehelsepersonell som vanligvis ikke leser så mye i slike tidsskrift.

Jeg vil innledningsvis gjerne bemerke at dilemmaet ved publisering er om man skal splitte resultater i artikler og satse på å prøve å øke antall publiseringer. Dette er særlig aktuelt for **Artikkel 2** i dette prosjektet. En slik strategi går dessverre ut over hvor høyt man kan stile med publiseringen. Jeg har valgt å prøve å slå gamle rekorder når det gjelder publisering i tidsskrift med høyest mulig impactfaktor med **Artikkel 2**. Derfor vil resultatene både når det gjelder ekspresjonsanalyser av immungen og ekspresjonsanalyser når det gjelder melanin-relaterte gen bli presentert sammen.

Artikkel 1. Artikkel om muskelpigmentering.

Vi har nå ferdig første artikkel til avsendelse (vedlegg), den omhandler melanindannelse i muskulatur. Vi mener resultatene er så pass oppsiktsvekkende at vi vil først sende dette arbeidet først til *Journal of Immunology* (Impactfaktor 5,7; jeg har en artikkel publisert her tidligere). Det er kun finpuss igjen, og vi vil sende artikkelen innen **20. oktober 2010**. Dersom tidsskriftet refuserer arbeidet, vil vi søke å publisere i *Pigment Cell and Melanoma Research*, tidligere *Pigment Cell Research* (Impactfaktor 4,3; jeg har publisert to artikler her tidligere). Her bør vi ha en god mulighet for å få arbeidet inn.

Artikkel 2. Artikkel om temperaturinduksjon av melaningen i SHK-1 cellelinjer.

I denne artikkelen har det vært gjort svært omfattende eksperimenter med cellene. Ekspresjon av en rekke gen tilhørende det spesifikke og uspesifikke immunsystemet samt genene ansvarlig for melaninsyntesen har vært målt over tid (opp til 2 uker) under påvirkning av lipopysaccharid (LPS), melanocyt-stimulerende hormon, Poly-I:C, ILA-virusinfeksjon og IPN-virusinfeksjon. Ekspresjonen av immungenene er ikke så oppsiktsvekkende og ganske som forventet ved de forskjellige stimuleringsene. Imidlertid er det kun temperaturøkning (vi har testet 10°C, 15°C og 20°C) som gir en innvirkning på ekspresjon av melaningene med en signifikant økning over tid ved 15°C, og en dramatisk ekspresjonsøkning over tid ved 20°C. Vi har manipulert flere ganger med virusinfeksjon, men i har aldri sett noen påvirkning i melanogeneringen ved virusinfeksjon.

Resultatene her kunne ha blitt presentert i to artikler, en med fokus på immungen og en med fokus på melaningen. Jeg har valgt å ville presentere dette sammen for om mulig å oppnå innpass i et tidsskrift med høyest mulig impactfaktor. Jeg vil prøve å få dette arbeidet antatt i *Proceedings of the National Academy of the USA* (PNAS) (Impactfaktor 9,4; jeg har aldri publisert her tidligere). Det er mulig dette er altfor optimistisk, men jeg bedømmer resultatene som såpass oppsiktsvekkende at jeg vil gjøre et forsøk. Jeg har diskutert dem med en av verdens ledende melanincelleforskere (Andrzej Slominski, University of Tennessee), som aldri hadde tenkt seg at temperatur kunne ha noe å si. Interessant nok er det minimal innvirkning på ekspresjon av immungenene ved temperatur som variabel, og dette er et viktig poeng i diskusjonen. Får vi nei i PNAS, får vi bare begynne å jobbe oss nedover på listen. Slik er livet. Neste jeg da har lyst å prøve er *The EMBO Journal* (impactfaktor 8,9).

Vi har holdt på med virusstimuleringer av disse cellene like til det siste (IPN), men bare med negative resultater med henblikk på melanogeneringen. Vi har ettertrykkelig slått i hjert mitt gamle mantra om at virusinfeksjon kunne indusere melaninproduksjonen hos fisk, i alle fall *in vitro*, og det er dessverre bare å akseptere.

Skriveprosessen på denne artikkelen starter så snart muskelpigmentartikkelen er innsendt. Jeg planlegger å sende artikkelen til PNAS innen 15. mars 2011.

Artikkel 3. Reviewartikkel om melanin – Journal of Fish Diseases.

Professor Ronald Roberts, redaktør i *Journal of Fish Diseases*, har invitert meg til å skrive en reviewartikkel om melanin og melaniserte forandringer hos fisk. Jeg har svart ham at jeg først vil se de to ovenfornevnte arbeidene publisert, i alle fall aksrseptert, slik at de kan vises til i reviewartikkelen. Skrivningen av reviewartikkelen har startet. Jeg forventer å sende den til *Journal of Fish Diseases* før 15. juni 2011, eller så snart vi har fått antatt cellelinjeartikkelen. I denne reviewartikkelen planlegger jeg å summere resultatene fra prosjektet samt også inkludere det vi også har gjort tidligere og selvfølgelig også diskutere andres relevante resultater. Reviewartikkelen vil henvende seg til et internasjonalt publikum av fiskehelsepersonell.

Artikkel 4. Reviewartikkel – Norsk veterinærtidsskrift.

Som enkelte i programkomiteen sikkert vet, har jeg som vane å presentere våre funn for et norsk dyrehelsepublikum i *Norsk veterinærtidsskrift*. Gjennom *Norsk veterinærtidsskrift* treffer man både beslutningstakere, dyrehelsepersonell og forskere i hjemlige former. Jeg planlegger å presentere funnene her så snart i har fått antatt cellelinjeartikkelen.

Prosjektet vil bli kreditert for finansiering ved alle disse publiseringene.

Timeplan for publisering (innsendelse av manuskripter til tidsskrift- den videre gangen er ikke lett å prediktere):

Artikkel 1. Journal of Immunology innen 20. oktober 2010:

Pigment-producing granulomatous myopathie in salmon: a novel inflammatory response.

Larsen H, Austbø L, Mørkøre T, Thorsen J, Hordvik I, Fischer U, Jirillo E, Rimstad E & Koppang EO.

Forfatterbidrag: Larsen: (Stipendiat på NVH-finansiert prosjekt på melanin.) Materialinnsamling, eksperimenter, tolkning av resultater, skriving av artikkel. Austbø: (post-doc på InNoVacc-prosjektet) Design av PCR-prober, statistiske beregninger. Mørkøre: Identifisering av problempopulasjoner og materialinnsamling. Thorsen: Design av PCR-prober, tolkning av deres effektivitet. Hordvik: Gitt tilgang på antistoff mot T-celle. Fischer: Gitt tilgang på antistoff mot T-celle. Jirillo: Gitt tilgang på antistoff mot T-celle. Rimstad: Design av PCR-prober mot virus (var negative i testet materiale), Koppang: Materialinnsamling, eksperimenter, tolkning av resultater, skriving av artikkel, koordinering og ledelse av artikkelprosjektet.

Artikkel 2. Proceedings of the National Academy of the USA (PNAS) innen 15. mars 2011.

Temperaturedependant tyrosinase gene family expression in a salmon leucocyte cell line (arbeidstitel).

Larsen H, Austbø L, Rimstad E & Koppang EO.

Forfatterbidrag: Larsen: Stimulering av celler, PCR-analyse, tolkning av resultater, skriving av artikkel. Austbø: Stimulering av celler, design av PCR prober og primere, statistiske analyser, tolkning av resultater. Rimstad: Assistanse med virusinfeksjon av celler. Koppang: Stimulering og infisering av celler, design av PCR-prober og primere, tolkning av resultater, skriving av artikkel, koordinering og ledelse av artikkelprosjektet.

Artikkel 3. Journal of Fish Diseases. Innen 15. juni 2011.

The dark side of the immune system – inflammation and melanisation in teleost fish (arbeidstittel).

Larsen H, Austbø L, Koppang EO.

Reviewartikkel.

Artikkel 4. Norsk veterinærtidsskrift. Innen 15. august 2011.

Melanisering i muskulatur hos laks – mekanismer og mulige årsaker (arbeidstittel).

Reviewartikkel, en oppsummering av prosjektet.

Pigment-producing granulomatous myopathie in salmon: a novel inflammatory response

Hilde A. S. Larsen^{*}, Lars Austbø[†], Turid Mørkøre[‡], Jim Thorsen[§], Ivar Hordvik[¶], Uwe Fisher^{||}, Emilio Jirillo[#], Espen Rimstad^{**} and Erling O. Koppang^{*,††}

^{*} Section of Anatomy and Pathology, Institute of Basic Science and Aquatic Medicine,

[†] Section of Genetics, Institute of Basic Science and Aquatic Medicine, and

^{**} Section of microbiology, Immunology and Parasitology, Institute of Infectious Medicine and Food Hygiene, Norwegian School of Veterinary Science, Oslo, Norway.

[‡]Nofima Marin AS, Ås, Norway.

[§] Section of Cancer Cytogenetics, Department of Medical Genetics, Oslo University Hospital HF, Ullemchauseen 70, 0310 Oslo, Norway.

[¶]Department of Biology, University of Bergen, Bergen, Norway

^{||} Friedrich-Loeffler-Institut, Federal Research Institute for Animal Health, Institute of Infectology, Greifswald-Insel Riems, Germany.

[#] National Centre for Digestive Diseases, Castellana Grotte, Bari, Italy and Department of Immunology, Faculty of Medicine, University of Bari, Bari, Italy.

^{††}Corresponding author. Tel.: +47 22 96 45 46; fax: +47 22 96 47 64. E-mail:

erling.o.koppang@nvh.no

Key words: granulomatous inflammation, melanin, melanomacrophage, pigmentation, vaccine side-effect.

Running title.: Melanin production in chronic inflammation.

1 **Abstract**

2 Melanin comprises a complex group of polymers which may be produced by both prokaryotes
3 and eukaryotes. In eukaryotes, their function has in particular been attributed to dermal solar
4 protection, but increasing information also suggests a prominent role in certain immune
5 functions. Importantly, melanin may be synthesized in leukocyte populations of ectothermic
6 vertebrates. Melanin accumulations in ectopic locations of salmon, especially in the muscle
7 fillet, represent a considerable quality problem for the salmon farm industry. Such
8 pigmentation have previously been related to chronic inflammatory processes in the Atlantic
9 salmon, but it has been unknown if this pigmentation has been result of *de novo* pigment
10 production or not. In this study, we investigated such putative production in the pigmented
11 spots of muscle fillets, through gene expression analysis and histological and
12 immunohistochemical methods. Activation of the enzymatic apparatus necessary for melanin
13 production was detected in the pigmented areas, showing an on site *de novo* melanogenesis in
14 correlation with the inflammation. The production of melanin by leukocytes participating in
15 inflammation strengthens the suspicion of close connections between the pigmentary and the
16 immune systems.

1 **Introduction**

2

3 Melanocytes are melanin-producing cells, and in mammals, they derive from the ectoderm (1).

4 The purpose of melanin synthesis and deposition in dermal tissues has generally been

5 attributed to the need for solar protection. Nevertheless, there is an emerging interest for

6 revealing the connections between the pigimentary and the immune systems (2). There are

7 strong indications that immune functions such as antimicrobial defence mechanisms and

8 immune modulation might be of underestimated importance (2,3). Melanocytes can respond

9 to cytokines, including interferones, interleukins and tumor necrosis factor. Furthermore,

10 these cells have been shown to produce several inflammatory mediators, suggesting

11 participation of melanocytes in the inflammatory response (4,5). In humans, skin coloration is

12 known to correlate with susceptibility to infectious skin diseases. During the Vietnam war,

13 Allen *et al.* (6) found that the incidence of bacterial pyodermas among American troops was

14 significantly higher in Caucasians compared to African Americans. Increased focus on the

15 immunological role of mammalian melanocytes draws attention to non-mammalian species

16 and their extracutaneous melanocytes, where the internal pigimentary system seems to be

17 closely linked to the immune system (5,7-12).

18 In contrast to mammals and birds, ectothermic vertebrates possess a second group of melanin-

19 producing cells which originate from mesenchymal hematopoietic stem-cells (13). A well-

20 established Atlantic salmon (*Salmo salar*) cell-line (SHK-1 cells), classified as head-kidney

21 derived macrophages (14), express the principal genes related to melanogenesis (15,16).

22 These genes comprise the tyrosinase gene family, and the expression of tyrosinase-related

23 protein 2/dopachrome tautomerase (TYRP-2/Dct) is considered to be specific for melanocytes

24 and their precursors (17-19). Dct-expression is also present in some of the lymphatic organs

25 of fish including the head kidney and the spleen, where pigmented cells are found dispersed

1 throughout the tissue (21). Such cells, commonly termed melanomacrophages, are thought to
2 be part of the antigen-presenting cell system (20,21).

3 Inflammatory responses in fish show several similarities with those of mammals (12).
4 Nevertheless, it has been noted that chronic inflammation in fish may appear with abundant
5 pigmentation (22,23), but not necessarily (24). The presence of melanin in ectopic locations
6 of salmon, especially in the muscle fillet, represents a considerable quality problem for the
7 salmon farm industry, resulting in up to 20% loss of the fillets at the abattoirs (personal
8 correspondence with industry representatives). Given the presence of melanin-producing
9 leukocytes in salmon, there is an obvious possibility that inflammation in this species may
10 occur with *in situ* melanin production. If so, such a finding would demonstrate an intimate
11 connection between the pigmentary and immune systems, and represent a hitherto non-
12 described inflammation response. The purpose of this work was to investigate the possible
13 presence of *de novo* production of melanin at the site of inflammation, and further to
14 characterise the pathological changes and the underlying molecular mechanisms associated
15 with abnormal pigmentation of the fillet, applying both morphological and gene
16 transcriptional approaches.

17

18

1 **Materials and Methods**

2 The fish studied were vaccinated Atlantic salmon with abnormal pigmentation of the muscle
3 fillet, sampled from fish farms on the Western coast of Norway. All fish had been
4 intraperitoneally injected with oil-adjuvanted vaccines following standard procedures (25).
5 The fillets were collected from slaughter sized salmon harvested on three different locations;
6 Hjelmeland (8 fillets), Eggebønes (10 fillets) and Romsdalsfjord (4 fillets). The body
7 condition of the affected fish ranged from adipose to moderate reduced, evaluated from the
8 fillet size, shape and texture. Spots of brown black discoloration were seen on the muscle
9 fillet after removal of the peritoneum and spine (Fig 1A). The pigmentation occurred mostly
10 sub-peritoneal in the area of abdominal wall, but also caudal and dorsal localisations were
11 observed. Some of the pigmented spots were found in the profound parts of the musculature,
12 with no connection to the skin or the peritoneum. Each affected fillet carried mostly only one,
13 occasionally up to three spots. Pigmented areas varied strongly in size and shape, reaching
14 from a few millimetres in diameter to several centimetres (Fig 1B). Occasionally, the pigment
15 spots were penetrating the whole muscle throughout to the skin. The larger spots showed the
16 characteristic firmness and contraction of scar tissue.

17 Tissue samples were collected from fillets with brownish discoloration. In addition to the
18 pigmented sample, un-pigmented control samples of normal appearing muscle was obtained
19 from the identical fillet. All fillets in one sampling originated from the same farm. Pigmented
20 and un-pigmented tissue samples were processed for histology and immunohistochemistry
21 (IHC). Tissue from the last two samplings, pigmented samples and matching un-pigmented
22 controls from a total of 14 fillets, were analysed by quantitative real-time reverse transcriptase
23 polymerase chain reaction (quantitative real-time RT-PCR).

24 Samples were screened with quantitative real-time RT-PCR for *pancreas disease virus* (SAV),
25 *infectious pancreatic necrosis virus* (IPNV) and *heart and skeletal muscle inflammation virus*

1 (HSMIV) to get an overview of infection status. No active infection was detected, and no
2 abnormal mortality had been observed in the populations prior to processing.
3 During sampling, all fish were euthanized in accordance with the regulations for euthanasia of
4 fish in aquaculture issued by the Norwegian Directorate of Fisheries (Forskrift om drift av
5 akvakulturanlegg. § 28. Avlivning av fisk).

6

7 *Gene expression analysis*

8 Tissue samples (3x3x3 millimetres) intended for quantitative real-time RT-PCR were
9 immediately transferred to RNAlater after harvesting and kept at 4°C until RNA extraction,
10 using RNeasy Mini® kit (QIAGEN, Oslo, Norway). RNA concentrations were measured
11 using Biospec-Nano (Shimadzu Corporation, Kyoto, Japan). The cDNA synthesis was
12 performed shortly after extraction using Omniscript® kit (QIAGEN, Oslo, Norway). Real-
13 time PCR reactions were set up using Platinum® Quantitative PCR Supermix-UDG
14 (Invitrogen AS, Oslo, Norway) and run on a Cromo 4™ (Bio Rad Laboratories AB, Oslo,
15 Norway). The following genes were analysed by real-time RT-PCR; Tyrosinase (Tyr),
16 Dopachrome tautomerase (Dct), major histocompatibility complex class II (MHC class II),
17 interferon α (IFN α), cluster of differentiation 3 (CD3), heat shock protein (HSP-70), virus
18 inducible gene (vig-1) and retinoid-inducible gene (RIG1). When possible, primers and probe
19 were designed to span across intron sections. The expression level was measured with relative
20 quantification using elongation factor 1A_A (EF1A_A) as the reference gene (26). Each
21 quantification target was amplified in triplicate samples and a control lacking the template for
22 each master mix was always included in the experiments. Sequences and final concentration
23 of selected probes and primers were as presented in Table I.

24

25 *Histology*

1 Tissue samples (10x10x3 millimetres) were fixed in 10% buffered formalin for 96h, paraffin
2 embedded and cut in 4µm sections, mounted and dried at 37°C, before staining with
3 Hematoxyline & Eosine (H&E), van Giesson, Sudan black, rubic acid and Pearl's Berlin blue.
4 To confirm the presence of melanin, sections were stained with Masson/Fontana. In search of
5 infectious agents, sections were stained with Ziel-Nielsen (Mycobacterium), periodic acid-
6 Schiff (mucus of fungi) and Gram (Gram+/- bacterium). All staining techniques followed
7 standard procedures (27).

8

9 *Immunohistochemistry*

10 Formalin fixed, paraffin embedded sections were also subjected to immunohistochemistry.
11 Polyclonal antisera recognizing MHC class II β chain (dilution 1:1000) (21), CD3 ϵ (dilution
12 1:600) (28), immunoglobulin M (IgM) (dilution 1:25000) (kindly provided by Dr. Knut Falk,
13 The National Veterinary Institute, Oslo, Norway) (29) and monoclonal antisera against α Actin
14 (dilution 1:1000) (Thermo Fisher Scientific, Fremont, Ca 94538 USA) were used. Tissue
15 sections (4µm) were placed on polysine coated slides (Menzel-Gläser, Braunschweig,
16 Germany) and dried for at least 12 h at 37°C. After a standard de-waxing and rehydration
17 procedure, sections were autoclaved in citrate-buffer (10mM citric acid monohydrate, pH 6.0)
18 at 121°C for 15 min, transferred to PBS and treated with 0.05% phenyl hydrazine (Sigma-
19 Aldrich, Oslo, Norway) in PBS at 37°C for 40 min to inhibit endogenous peroxidase, and
20 washed over night in PBS at 4°C. The next day, the sections were incubated for 20 min in
21 normal caprine serum (Sigma-Aldrich) diluted 1:50 in 5% bovine serum albumin (BSA)
22 (Sigma-Aldrich) in Tris-buffer solution (TBS), to prevent non-specific binding. For
23 immunolabelling with the selected primary antibodies, an indirect immunohistochemical
24 method (EnVisionTM+ System HRP, Dako, CA 93013, USA) was used according to the
25 manufacturer's instructions. The primary antibodies were diluted in 1% BSA at given

1 concentrations. All incubations were performed in a humid chamber on a rocking table at
2 room temperature. The sections were washed in distilled water and either left unstained, or
3 counterstained with haematoxylin for 1-2 minutes, washed in distilled water and mounted
4 with polyvinyl alcohol mounting medium pH 8.2 (Ullevål Apotek, Oslo, Norway), and
5 examined with light microscope (Leika DMLS, Leica Microsystems Wetzlar GmbH, Wetzlar,
6 Germany). Sections treated with pre-immune rabbit and mouse antiserum served as negative
7 controls in the experiment. Microphotographs were captured with a SpotRT Slider digital
8 camera (Diagnostic Instruments, Sterling Heights, MI, USA).

9

10 *Statistical analysis of gene expression results*

11 Statistical differences between pigmented and un-pigmented tissue samples were
12 evaluated using the paired *t*-test. The distribution of all data sets was tested using the
13 Kolmogorov-Smirnov normality test. Differences in expression between pigmented and un-
14 pigmented tissue were considered to be significant with $p < 0.05$. The statistical calculations
15 and graphical presentation in Figure 1 were performed using Prism 5.0 software (GraphPad
16 Software, San Diego, CA, USA)

1 **Results**

2 *Quantitative real-time RT-PCR*

3 Transcription of Tyr was significantly up-regulated in the pigmented lesions compared to
4 non-pigmented areas of the same fillet, all measured relative to EF1A_A (Fig. 2A).

5 Transcription of Dct showed detectable levels in thirteen out of fourteen samples from
6 pigmented lesions, whereas only one out of fourteen control samples showed detectable Dct
7 transcripts after 45 PCR cycles (Fig. 2B). The control sample in the one fillet breaking the
8 pattern was collected in close vicinity to the pigmented lesion, and might therefore contain
9 sparse amounts of melanin-producing cells.

10 MHC class II was expressed significantly higher in all pigmented samples compared with
11 transcription in control tissue (Fig. 2C). RIG1 was significantly lower expressed in the
12 pigmented tissue. No significant difference of the transcription levels of CD3 (Fig. 2D), vig-1,
13 IFN α or HSP-70 was detected. Mean ct-values are given in Table I.

14

15 *Histopathology*

16 The changes showed the characteristic features of a chronic polyphasic necrotizing myopathie
17 with the formation of granulomas and large extracellular vacuoles (Fig. 3A). Pigmentation
18 occurred abundantly in well organized granulomas and chronically inflamed areas with signs
19 of repair, whereas more acute lesions, evaluated by the presence of destruction and lack of
20 organisation, showed only sparse infiltration of melanomacrophages. Throughout the changes,
21 vacuoles of various sizes and shapes were observed. The vacuoles seemed empty, although a
22 few contained an amorphous material staining positive for fat, consistent with findings in
23 previous studies (22,30) (Fig. 3B). Melanomacrophages were distributed abundantly
24 encircling the vacuoles, creating a nearly dense rim of pigmentation, seemingly shielding the
25 content from the surrounding tissue. The larger vacuoles were surrounded by rather sparse

1 amounts of leucocytes, mainly consisting of pigmented and un-pigmented macrophages (Fig.
2 3C). However, the levels of fibrosis and fatty infiltrates were quite substantial in areas with
3 these large vacuoles, confirming the presence of massive previous destruction followed by
4 repair by scarring processes, rather than by restoration (Fig. 3D). Cell-rich granulomas
5 contained various amounts of melanomacrophages (Fig. 3E), displaying a tendency to differ
6 in their morphology. As the pigmented cells surrounding the vacuoles seemed strongly
7 elongated with densely packed melanin, their appearance in the cell-rich granulomas varied
8 strongly, from sparsely pigmented rounded macrophages, to voluminous dendrite shaped
9 containing abundant amounts of melanin. This morphological variation in pigmented cells
10 was also observed in less organized areas of the inflamed tissue.

11 Staining with Masson/Fontana technique confirmed the presence of melanin in the pigmented
12 cells. Staining methods for iron and copper were negative, as were the search for infectious
13 agents (staining with Ziel-Nielsen, PAS and Gram).

14

15 *Immunohistochemistry*

16 Based on examinations of the inflamed and pigmented areas in all individuals, an overall
17 assessment for the immunostaining was given as abundant, moderate, sparse or negative (no
18 labelled cells detectable). Variation in labelling intensity and frequency between individuals
19 was present in all groups.

20 Anti-MHC class II reactivity was found in macrophages encircling necrotic muscle fibres (Fig.
21 3F), in sites with abundant leukocyte infiltration (Fig. 3G) and in cell-rich granulomas (Fig.
22 3H). Multifocal positive staining was also observed within melanomacrophages, mainly in
23 cells with sparse pigmentation and low dendricity (Fig. 3G). In the macrophages bordering
24 the vacuoles, only sparse staining was observed (Fig. 3G).

1 A broad rim of anti-CD3 ϵ^+ cells was located in the periphery of cell-rich granulomas (Fig. 3I).
2 Clusters of positive cells were also seen around necrotic muscle fibres and throughout areas
3 with abundant leukocyte infiltration. Immunopositive cells were often seen in close
4 association with melanomacrophages.
5 Anti-IgM reactivity was seen as abundant positive staining in the lumen of vessels and
6 capillaries containing plasma (Fig. 3J), and in sparse single cells randomly distributed through
7 out the inflamed areas.
8 In most lesions, focal to multifocal foci with anti- α Actin immunopositive cells interpreted as
9 myofibroblasts or satellite cells differentiating into myoblasts, were observed (Fig. 3K). The
10 smooth musculature of the vessel walls stained in a similar manner, serving as an internal
11 positive control. Myotubes and mature skeletal muscle fibres were negative.
12

1 **Discussion**

2 In this study, we have addressed the nature of pigmented inflammation in muscle fillet of
3 vaccinated farmed Atlantic salmon. Consistently, in all examined samples of pigmented tissue,
4 up-regulation of Tyr-transcription was detected. Additionally, Dct-transcription, which only
5 occurs in cells capable of pigment production, was detectable in 13 out of 14 pigmented tissue
6 samples, whereas it remained undetected in 13 out of 14 control tissue samples. Seen in
7 context with the histological detection of melanin in pigmented muscle, this strongly supports
8 a *de novo* production of melanin on site in the inflamed tissue.

9 The pathological changes in the muscle fillet were characterized as chronic polyphasic
10 necrotizing myopathie with melanin production and granuloma formation, indicating an
11 ongoing degenerative process. New lesions have been forming simultaneously with
12 regeneration, displaying signs of repair side by side with acute necrosis (31). Based on the
13 morphological appearance, the anti- α Actin antibody reactivity was interpreted as targeting
14 activated satellite cells. These cells are known to replace degenerated myofibres in the phase
15 of restoration and repair (31). The absence of detectable infectious agents (22), the lack of
16 granulocytes and the consistent presence of vacuoles possibly containing mineral oil
17 disseminated from injected vaccines (22,32), is indicative of a non-infectious type of
18 inflammation. This assumption is also supported by the lack of up-regulation of known
19 immune mediators like IFN α , RIG1, vig-1 and HSP-70 (33-35).

20 Granulomatous inflammation has a chronic character with predominantly cells of the
21 monocyte-macrophage system, in the form of macrophages, epitheloid macrophages and
22 multinucleated giant cells (36). The abundant immunopositive stain for MHC class II β and the
23 significant up-regulation of MHC class II expression, a receptor mainly found on activated
24 macrophages, confirms our suspicion of macrophages being the dominating leukocyte-type of
25 the inflammation seen in the pigmented tissue. Various T cells, in our study identified by the

1 expression of CD3 ϵ , participate in granulomas. These cells are thought to be regulating the
2 activity of the granulomas, preventing widespread tissue damage by the activated
3 macrophages (37). In our material, a broad rim of CD3 ϵ^+ cells was seen encircling the cell-
4 rich granulomas. This is consistent with the architecture of mammalian granuloma formation
5 (36). As CD3 is a constitutively expressed structure of T cells (38), an up-regulation of the
6 gene-expression in the pigmented tissue compared with the un-pigmented controls was not
7 expected even though the amount of T cells was increased. There were no evidences for
8 tertiary lymphoid structures in our material, and recruitment of T cells was probably achieved
9 through migration. Antisera against IgM was used to screen for activated B cells, but no
10 significant amount was detected, suggesting these cells to be of less importance in the
11 localised inflammatory response seen in the study. In granulomatous inflammation of
12 mammals, such cells would be expected to be present in the outermost region of granulomas
13 (36).

14 Granulomas serve to 'wall off' pathogens/foreign bodies resisting destruction. In our material,
15 the well organized 'older' granulomas with large central vacuoles and sparse leukocyte
16 response were surrounded by a solid rim of elongated melanin-rich cells. These may function
17 as a seal, detaching the self from the supposed foreign body, here represented by putative
18 vaccine oils, preventing the immune system to repeatedly react on a persisting non active
19 agent/pathogen. This assumption is supported by the sparse amount of MHC class II reactivity
20 in macrophages and melanomacrophages adjacent to the vacuoles. In mammals,
21 granulomatous inflammation, although importantly to notice without pigment production,
22 have been linked to the toxic side-effects of oil-adjuvant (39). The consistent presence of
23 vacuoles, interpreted as intralésional droplets of adjuvant oil, taken together with our results
24 from the immunohistochemical studies, show that the pathological changes in the salmon
25 share several similarities with homologous reactions described in mammals. However, the

1 presence and production of melanin represents a major difference. Importantly, in chronic
2 non-granulomatous inflammation in fish, pathological changes apparently occur without
3 pigment formation (24,40). Thus, we suggest that pigment production to be strongly
4 associated with granulomatous inflammation in fish.

5 Melanin is thought to be part of the host antioxidant system, where it may function as a
6 radical trapper (41,42). This protection by melanin may be particularly relevant in post-
7 mitotic pigment cells that have to perform their biological functions for prolonged time, while
8 being exposed to oxidative stress conditions, as would be the case for the melanomacrophages
9 encircling the oil droplets. On the other hand, as radicals produced during melanogenesis are
10 believed to exert strong antimicrobial activity over a short action radius (5), melanin
11 production could be serving as a compensatory mechanism to the innate immune system in
12 tissue with poor vascularisation, as would be the case for tissue with severe scarring and
13 mature granulomas, in contrast to other inflammatory responses.

14 Melanin synthesis occurs both in procaryots and in eucaryots, were in the latter melanocytes
15 are designated to this production. Melanin has throughout evolution been an important factor
16 for survival, and the compound appeared long before the molecules of the classical adaptive
17 immune system, which first developed with the introduction of jawed vertebrates (43).

18 Melanin is known to protect microorganisms, like bacteria and fungi, against insults that
19 involve cell damage, such as solar protection and reactive oxygen species (ROS) (44). In
20 some fungi and bacteria, melanin has also been found to protect the microbe against the host
21 immune defence, thereby contributing to its virulence and pathogenic potential (45). A

22 number of plants contain melanin, where its production may function as a defence
23 mechanism during injury, herbivore or pathogen attack or during exposure to external stresses
24 (46). In insects, the enzyme cascade of which melanin is the end product is considered to be
25 the central antimicrobial defence system (47). A well known mechanism in insects involves

1 using melanin to trap invading microorganisms within humoral capsules, and hereby, together
2 with hemocytes, inactivating them (5). Radicals produced during melanogenesis are believed
3 to exert strong antimicrobial activity over a short action radius (5). Thus, the antimicrobial
4 effect of these compounds would be especially potent against phagocytised microorganisms
5 compartmentalized within melanosomes, as seen in insects (47).

6 Given the antimicrobial actions of melanin and melanogenesis in evolutionary early defence
7 mechanisms, it is possible that modern bony fishes or teleosts, being one of the first groups to
8 have developed adaptive immune responses based on receptors of the immunoglobulin super
9 family, still rely on ancient immune responses related to melanin. In mammals, there seems to
10 be a reminiscence of this system related to inflammatory changes in the skin (2), but devoid
11 pigment-producing abilities of leukocytes. However, it is possible that melanin production
12 could be serving as an ancient compensatory mechanism to the innate immune system in
13 tissue with poor vascularisation, as would be the case for fat tissue of morbidly obese persons
14 studied by Randhawa *et al.* (48). In human and in some other mammals, melanin is also found
15 in the brain. Neuronal melanin is termed neuromelanin and is found mainly in the *Substantia*
16 *nigra* of the brain stem. This area is especially vulnerable to oxidative stress, partly due to its
17 high content of poly unsaturated fatty acids. Accumulation of neuromelanin during aging is
18 linked to the protective role of the pigment, due to its high affinity for a variety of organic and
19 inorganic toxins, thereby preventing neuronal damage (49). The selective death of the
20 neuromelanin containing cells causes Parkinson's disease.

21 In this study, we have shown that melanogenesis occurs in muscle-located granulomas by
22 hematopoietic cells in the Atlantic salmon. Such a pathological change strengthens the
23 association between the immune- and pigmentary system in salmon. We believe this
24 production is a relict of an ancient innate immune response which is lost in higher vertebrates.
25 The pigment-producing granulomas in salmon represent a hitherto non-described

- 1 inflammatory reaction. This type of inflammation seems thus to bridge an important gap in
- 2 the evolutionary connection between the pigmentary and immune systems.
- 3

1 **Acknowledgement**

2 We would like to thank the Norwegian Research Council and The Fishery and Aquaculture
3 Industry Research Fund for supporting this project financially (project: Regulatory processes
4 of melanisation in the Atlantic Salmon), and in addition, grants were obtained from the
5 Norwegian School of Veterinary Science. Marine Harvest AS, represented by Dr. Olav Breck,
6 VMD Øyvind Oaland and others, have kindly provided material and assisted with harvesting
7 of material. Valuable help as also been provided by co-workers of the Norwegian School of
8 Veterinary Science and the InNoVacc research project.

9

Reference List

1. Hearing, V. J., and K. Tsukamoto. 1991. Enzymatic control of pigmentation in mammals. *FASEB J.* 5:2902.
2. Plonka, P. M., T. Passeron, M. Brenner, D. J. Tobin, S. Shibahara, A. Thomas, A. Slominski, A. L. Kadakara, D. Hershkovitz, E. Peters, J. J. Nordlund, Z. Abdel-Malek, K. Takeda, R. Paus, J. P. Ortonne, V. J. Hearing, and K. U. Schallreuter. 2009. What are melanocytes really doing all day long...? *Exp. Dermatol.* 18:799.
3. Burkhart, C. G., and C. N. Burkhart. 2005. The mole theory: primary function of melanocytes and melanin may be antimicrobial defense and immunomodulation (not solar protection). *Int. J. Dermatol.* 44:340.
4. Le Poole, I. C., T. Mutis, R. M. van den Wijngaard, W. Westerhof, T. Ottenhoff, R. R. de Vries, and P. K. Das. 1993. A novel, antigen-presenting function of melanocytes and its possible relationship to hypopigmentary disorders. *J. Immunol.* 151:7284.
5. Mackintosh, J. A. 2001. The antimicrobial properties of melanocytes, melanosomes and melanin and the evolution of black skin. *J. Theor. Biol.* 211:101.
6. Allen, A. M., D. Taplin, and L. Twigg. 1971. Cutaneous streptococcal infections in Vietnam. *Arch. Dermatol.* 104:271.
7. Corsaro, C., M. Scalia, N. Leotta, F. Mondio, and G. Sichel. 2000. Characterisation of Kupffer cells in some Amphibia. *J. Anat.* 196:249.
8. Purrello, M., M. Scalia, C. Corsaro, P. C. Di, S. Piro, and G. Sichel. 2001. Melanosynthesis, differentiation, and apoptosis in Kupffer cells from *Rana esculenta*. *Pigment Cell Res.* 14:126.
9. Raposo, G., B. Fevrier, W. Stoorvogel, and M. S. Marks. 2002. Lysosome-related organelles: a view from immunity and pigmentation. *Cell Struct. Funct.* 27:443.
10. Sichel, G., M. Scalia, and C. Corsaro. 2002. Amphibia Kupffer cells. *Microsc. Res. Tech.* 57:477.
11. Scalia, M., P. C. Di, M. Poma, M. Ragusa, G. Sichel, and C. Corsaro. 2004. The spleen pigment cells in some amphibia. *Pigment Cell Res.* 17:119.
12. Koppang, E. O., U. Fischer, M. Satoh, and E. Jirillo. 2007. Inflammation in fish as seen from a morphological point of view with special reference to the vascular compartment. *Curr. Pharm. Des.* 13:3649.
13. Sichel, G., M. Scalia, F. Mondio, and C. Corsaro. 1997. The amphibian Kupffer cells build and demolish melanosomes: an ultrastructural point of view. *Pigment Cell Res.* 10:271.
14. Dannevig, B. H., B. E. Brudseth, T. Gjøen, M. Rode, H. I. Wergeland, Ø. Evensen, and C. M. Press. 1997. Characterisation of a long-term cell line (SHK-1) developed from the head kidney of Atlantic salmon (*Salmo salar L.*). *Fish Shellfish Immunol.* 7:213.

15. Haugarvoll, E., J. Thorsen, M. Laane, Q. Huang, and E. O. Koppang. 2006. Melanogenesis and evidence for melanosome transport to the plasma membrane in a CD83 teleost leukocyte cell line. *Pigment Cell Res.* 19:214.
16. Thorsen, J., B. Høyheim, and E. O. Koppang. 2006. Isolation of the Atlantic salmon tyrosinase gene family reveals heterogenous transcripts in a leukocyte cell line. *Pigment Cell Res.* 19:327.
17. Steel, K. P., D. R. Davidson, and I. J. Jackson. 1992. TRP-2/DT, a new early melanoblast marker, shows that steel growth factor (c-kit ligand) is a survival factor. *Development* 115:1111.
18. Pavan, W. J., and S. M. Tilghman. 1994. Piebald lethal (sl) acts early to disrupt the development of neural crest-derived melanocytes. *Proc. Natl. Acad. Sci. U. S. A.* 91:7159.
19. Kelsh, R. N., B. Schmid, and J. S. Eisen. 2000. Genetic analysis of melanophore development in zebrafish embryos. *Dev. Biol.* 225:277.
20. Agius, C., and R. J. Roberts. 2003. Melano-macrophage centres and their role in fish pathology. *J. Fish Dis.* 26:499.
21. Koppang, E. O., I. Hordvik, I. Bjerkås, J. Torvund, L. Aune, J. Thevarajan, and C. Endresen. 2003. Production of rabbit antisera against recombinant MHC class II β chain and identification of immunoreactive cells in Atlantic salmon (*Salmo salar*). *Fish Shellfish Immunol.* 14:115.
22. Koppang, E. O., E. Haugarvoll, I. Hordvik, L. Aune, and T. T. Poppe. 2005. Vaccine-associated granulomatous inflammation and melanin accumulation in Atlantic salmon, *Salmo salar* L., white muscle. *J. Fish Dis.* 28:13.
23. Poppe, T. T., and O. Breck. 1997. Pathology of Atlantic salmon *Salmo salar* intraperitoneally immunized with oil-adjuvanted vaccine - a case report. *Dis. Aquat. Org.* 29:219.
24. Dale, O. B., B. Tørud, A. Kvellestad, H. S. Koppang, and E. O. Koppang. 2009. From Chronic Feed-Induced Intestinal Inflammation to Adenocarcinoma with Metastases in Salmonid Fish. *Cancer Research* 69:4355.
25. Sommerset, I., B. Krossøy, E. Biering, and P. Frost. 2005. Vaccines for fish in aquaculture. *Expert Rev. Vaccines* 4:89.
26. Olsvik, P. A., K. K. Lie, A. E. Jordal, T. O. Nilsen, and I. Hordvik. 2005. Evaluation of potential reference genes in real-time RT-PCR studies of Atlantic salmon. *BMC. Mol. Biol.* 6:21.:21.
27. Bancroft, J., and M. Gamble. 2008. *Theory and Practice of Histological Techniques*. Churchill Livingstone.
28. Koppang, E. O., U. Fischer, L. J. Moore, M. A. Tranulis, H. Dijkstra, B. Köllner, L. Aune, E. Jirillo, and I. Hordvik. 2010. Distribution of T cells in salmonid fish.

29. Håvarstein, L. S., P. M. Aasjord, S. Ness, and C. Endresen. 1988. Purification and partial characterization of an IgM-like serum immunoglobulin from Atlantic salmon (*Salmo salar*). *Dev. Comp. Immunol.* 12:773.
30. Haugarvoll, E., I. Bjerkås, N. J. Szabo, M. Satoh, and E. O. Koppang. 2010. Manifestations of systemic autoimmunity in vaccinated salmon.
31. Valentin B.A., and McGavin M.D. 2007. Skeletal Muscle. In *Pathologic basis of veterinary disease*. McGavin M.D. and Zachary J.F, eds. Penny Rudolph, Mosby, Elsevier, US, St. Louis, pp. 973.
32. Haugarvoll, E., I. Bjerkås, N. J. Szabo, M. Satoh, and E. O. Koppang. 2010. Manifestations of systemic autoimmunity in vaccinated salmon. *Vaccine* 28:4961.
33. Murphy, K., P. Travers, and M. Walport. 2008. Innate immunity. In *Janeway's Immuno biology* Garland Science, Taylor & Francis Group, LLC, New York, NY 10016, US, pp. 39.
34. Tsan, M. F., and B. Gao. 2009. Heat shock proteins and immune system. *J. Leukoc. Biol.* 85:905.
35. Biacchesi, S., M. LeBerre, A. Lamoureux, Y. Louise, E. Lauret, P. Boudinot, and M. Bremont. 2009. Mitochondrial antiviral signaling protein plays a major role in induction of the fish innate immune response against RNA and DNA viruses. *J. Virol.* 83:7815.
36. Ackermann M.R. 2007. Chronic inflammation and wound healing. In *Pathologic basis of veterinary disease*. McGavin M.D. and Zachary J.F, eds. Penny Rudolph, Mosby, Elsevier, US, St. Louis, pp. 153.
37. Murphy, K., P. Travers, and M. Walport. 2008. T cell-mediated immunity. In *Janeway's Immuno biology* Garland Science, Taylor & Francis Group, LLC, New York, NY 10016, US, pp. 323.
38. Murphy, K., P. Travers, and M. Walport. 2008. The development and survival of lymphocytes. In *Janeway's Immuno biology* Garland Science, Taylor & Francis Group, LLC, New York, NY 10016, US, pp. 257.
39. O'Toole, D., L. Steadman, M. Raisbeck, and R. Torpy. 2005. Myositis, lameness, and recumbency after use of water-in-oil adjuvanted vaccines in near-term beef cattle. *J. Vet. Diagn. Invest.* 17:23.
40. Morrison, R. N., E. O. Koppang, I. Hordvik, and B. F. Nowak. 2006. MHC class II+ cells in the gills of Atlantic salmon (*Salmo salar L.*) affected by amoebic gill disease. *Vet. Immunol. Immunopathol.* 109:297.
41. Sichel, G., C. Corsaro, M. Scalia, S. Sciuto, and E. Geremia. 1987. Relationship between melanin content and superoxide dismutase (SOD) activity in the liver of various species of animals. *Cell Biochem. Funct.* 5:123.
42. Scalia, M., E. Geremia, C. Corsaro, C. Santoro, D. Baratta, and G. Sichel. 1990. Lipid peroxidation in pigmented and unpigmented liver tissues: protective role of melanin. *Pigment Cell Res.* 3:115.

43. Cooper, M. D., and M. N. Alder. 2006. The evolution of adaptive immune systems. *Cell* 124:815.
44. Nosanchuk, J. D., and A. Casadevall. 2003. The contribution of melanin to microbial pathogenesis. *Cell Microbiol.* 5:203.
45. Liu, G. Y., and V. Nizet. 2009. Color me bad: microbial pigments as virulence factors. *Trends Microbiol.* 17:406.
46. Mayer, A. M. 2006. Polyphenol oxidases in plants and fungi: Going places? A review. *Phytochemistry* 67:2318.
47. Boman, H. G., and D. Hultmark. 1987. Cell-free immunity in insects. *Annu. Rev. Microbiol.* 41:103.
48. Randhawa, M., T. Huff, J. C. Valencia, Z. Younossi, V. Chandhoke, V. J. Hearing, and A. Baranova. 2009. Evidence for the ectopic synthesis of melanin in human adipose tissue. *FASEB J.* 23:835.
49. Zecca, L., D. Tampellini, M. Gerlach, P. Riederer, R. G. Fariello, and D. Sulzer. 2001. Substantia nigra neuromelanin: structure, synthesis, and molecular behaviour. *Mol. Pathol.* 54:414.

Figure 1.

Gross pathological appearance of investigated changes. *A*. Skeletal muscle of Atlantic salmon with brown-black discoloration appearing as a pigmented spot. Bar = 5mm. *B* Section of a pigmented spot.

Figure 2.

Transcription levels of Tyr (*A*), Dct (*B*), MHC II (*C*) and CD3 (*D*) in pigmented lesions and non-pigmented controls from fillets of Atlantic salmon. The scatter plots show the transcript levels for each of the 14 individuals with mean for each group as obtained by real-time RT-PCR analysis. Expression levels are presented relative to the mean of the control group. Error bars represent standard error of the mean (SEM).

Figure 3.

Histopathology and immunohistochemistry of investigated pigmented muscle changes.

Degeneration and repair, side by side. An empty vacuole encircled by macrophages and melanomacrophages in an area with fibrosis and fat-infiltration (asterisk). Acute degeneration of a muscle-fibre (arrow). H&E stain. Bar = 200µm.

A vacuole containing material positively staining for fat (black). Droplets of fat-staining are also seen in the surrounding macrophages (arrowhead). Sudan black stain. Bar = 50µm.

Melanomacrophages encircling the vacuoles, creating a nearly dense rim of pigmentation. The larger vacuoles are surrounded by sparse amounts of leucocytes, mainly consisting of pigmented and un-pigmented macrophages. Haematoxylin stain. Bar = 50µm.

A large vacuole in an area with severe fibrosis and fat-infiltration (arrowhead).

Proliferating myoblasts with ineffective regeneration attempts; so-called muscle giant cells (arrow). H&E stain. Bar = 200 μ m.

Cell-rich granulomas with various amounts of melanomacrophages displaying a heterogeneous morphology. H&E stain. Bar = 200 μ m.

Transverse section of a necrotic myofibre encircled by MHC class II⁺ macrophages (red) (arrowhead). MHC class II⁺ macrophages (red) are entering the lumen and cleaning up the debris after necrosis of a myofibre (arrow). MHC class II immune stain, haematoxylin counter stain. Bar = 200 μ m.

MHC class II⁺ macrophages (red) in an area with abundant leukocyte infiltration. A vacuole encircled by macrophages and melanomacrophages is seen in the upper left corner of the picture. Macrophages with only sparse amount of pigment-granules (arrowhead) are staining stronger than the heavily pigmented cells that are encircling the vacuoles. MHC class II immune stain, haematoxylin counter stain. Bar = 50 μ m.

A cell-rich granuloma with central vacuoles and abundant MHC class II⁺ macrophages (red). A few melanomacrophages are present within the cell accumulation. MHC class II immune stain, haematoxylin counter stain. Bar = 200 μ m.

Immune-positive T-lymphocytes encircling a cell-rich granuloma (red). CD3 immune stain, haematoxylin counter stain. Bar = 200 μ m.

IgM⁺ plasma in the lumen of vessels and capillaries is staining intensely red. Only sparse single cells were IgM⁺ throughout the pigmented areas. IgM immune stain, haematoxylin counter stain. Bar = 50 μ m.

Immune-positive cells (red) interpreted as activated satellite cells in an area with repair, displayed by the formation of myotubes with an internal chain of nuclei (arrowhead).

α Actin immune stain, haematoxylin counter stain. Bar = 100 μ m.

Negative control for the immunohistochemistry. Haematoxylin counter stain. Bar = 200µm. H, I and L were done in serial sections.

Figure 1A.




Figure 1B

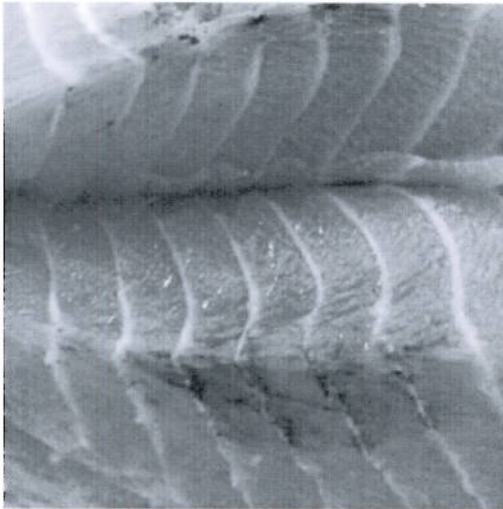


Figure. 2C

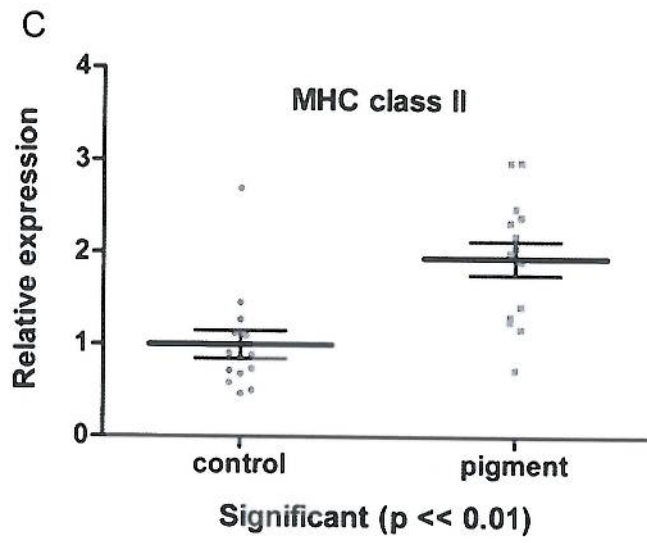


Figure 2D

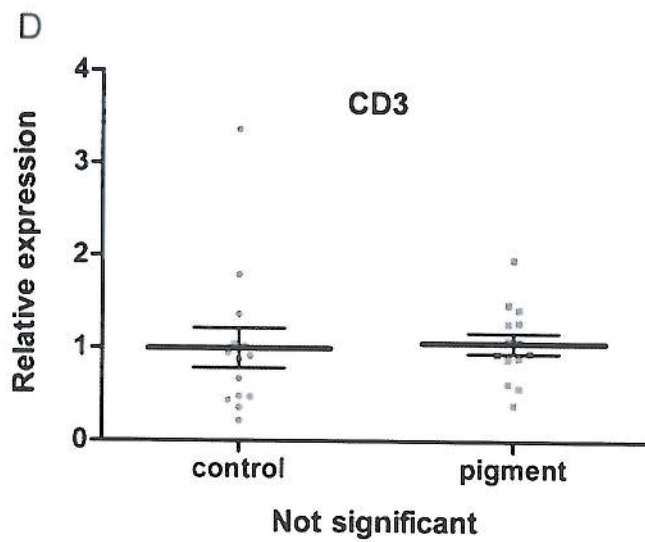


Figure 3

